

Пол: Мужской

Возраст: 34

Вес: 99

Рост: 192

Дата: 2023-01-02

Время: 12:00:00 UTC+3



ЧСС: 97/мин

ЧСС мин.: 68/мин

ЧСС макс.: 152/мин

Ритм: Нерегулярный

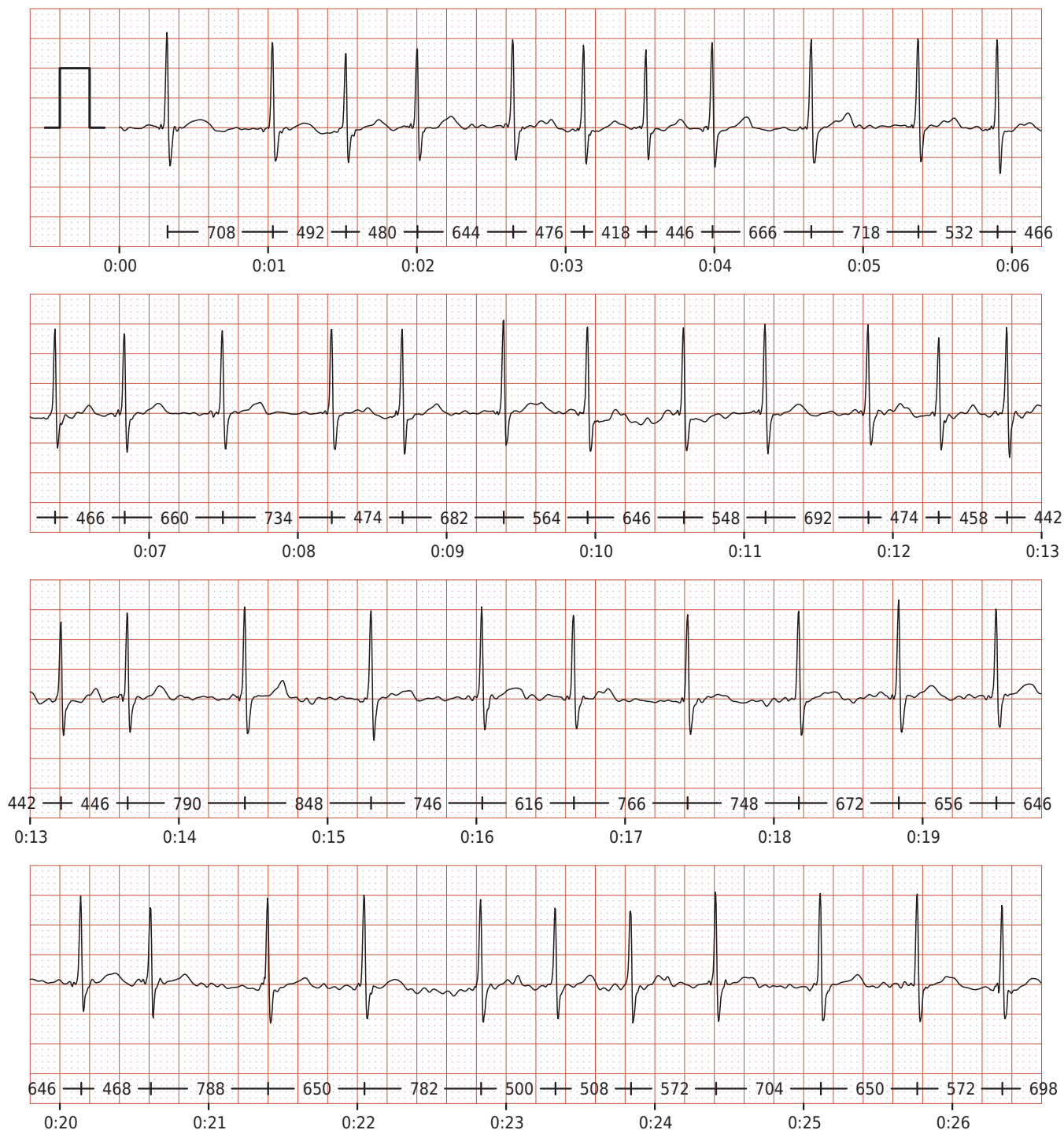
ЖЭС: 0

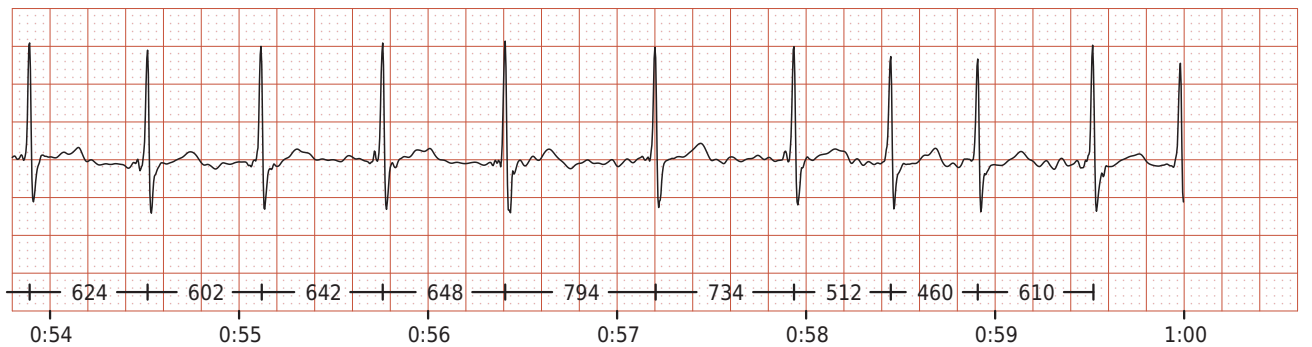
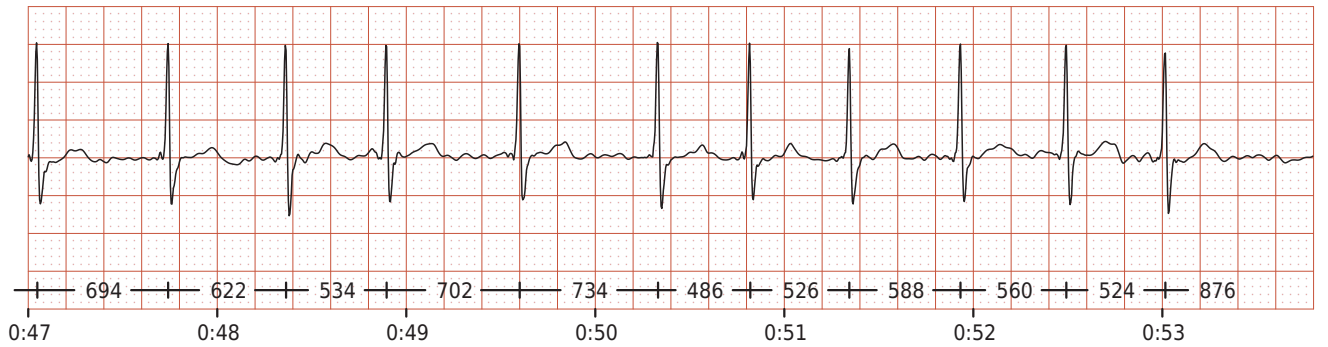
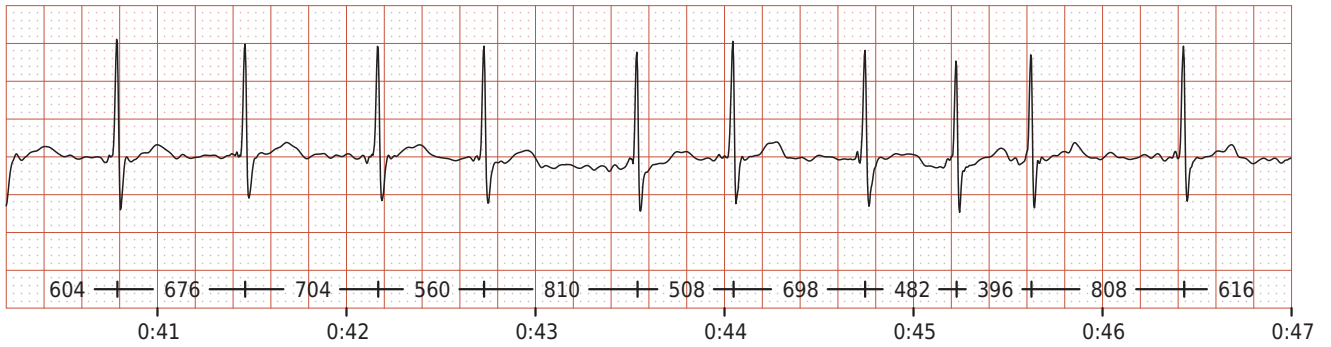
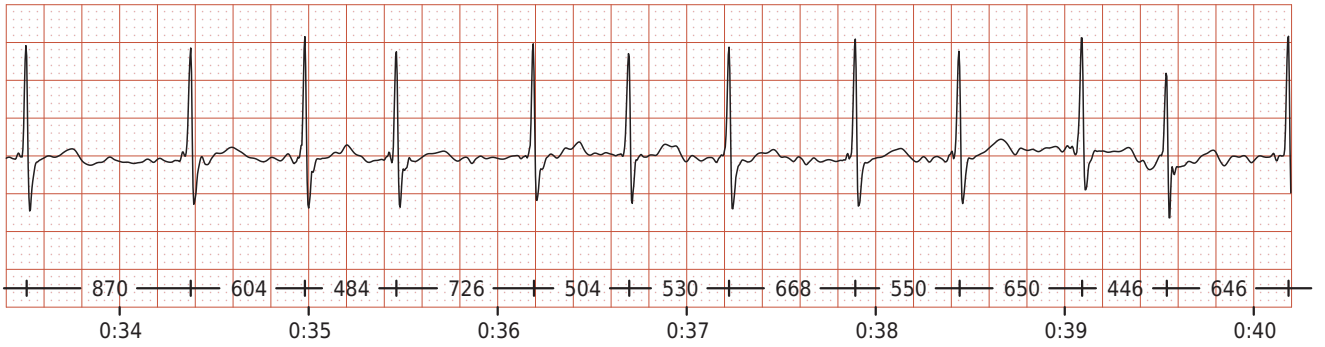
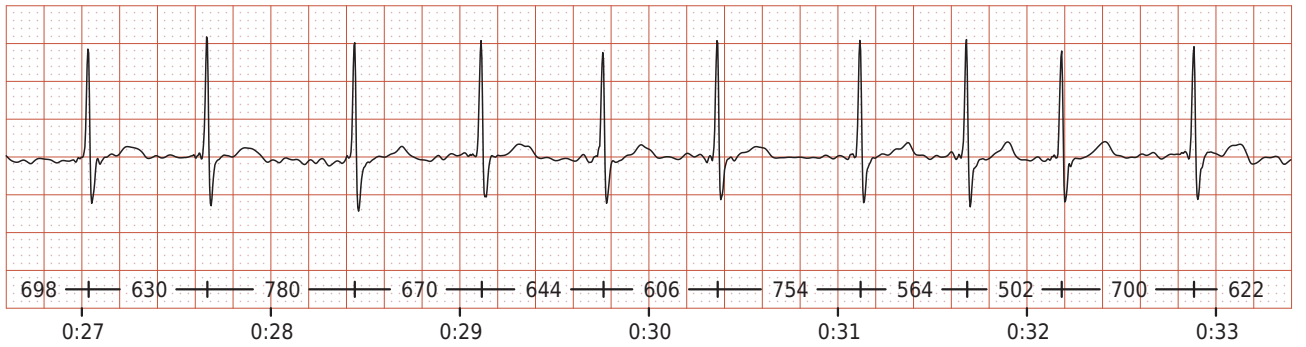
НЖЭС: 0

Обнаружены признаки фибрилляции предсердий. Следует проконсультироваться с лечащим врачом.

Комментарий: -

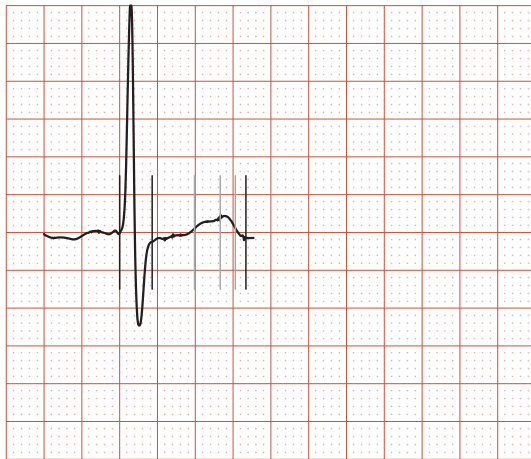Фильтр: 50 Гц; 0.5-35 Гц; ЦФВЧ, 25 мм/с 10 мм/мВ





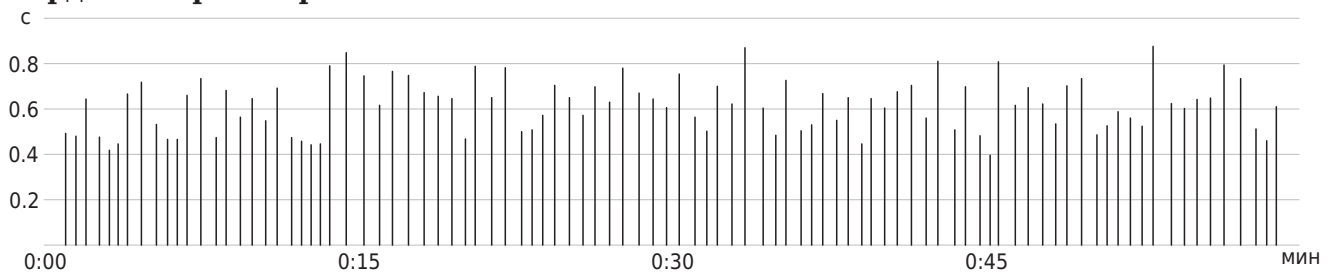
Кардиоцикл

50 мм/с 20 мм/мВ

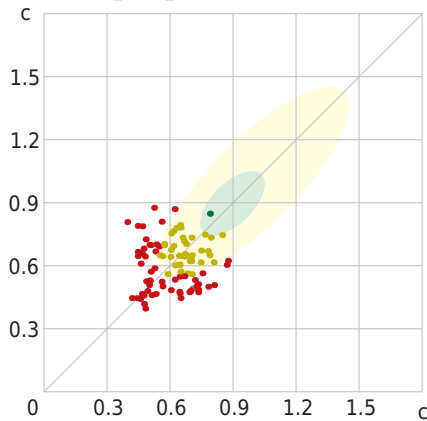


RR	=	692	МС
QRS	=	86	МС
QTc	=	404	МС
QT	=	334	МС

Кардиоинтервалограмма



Скаттерограмма

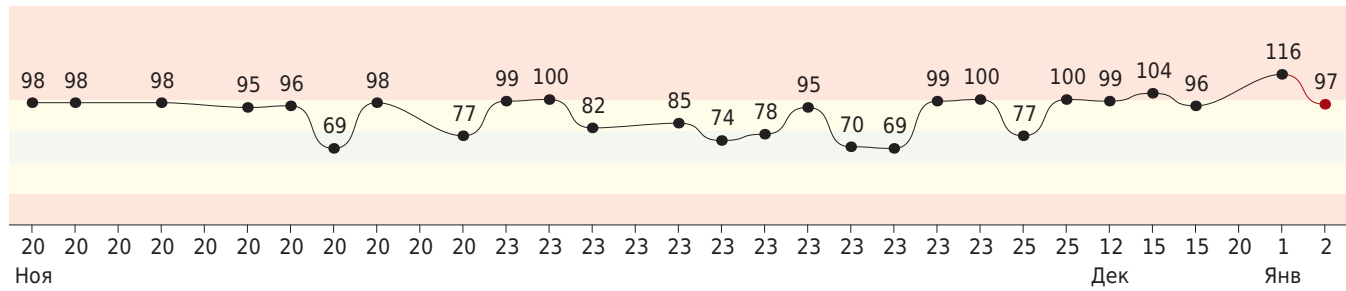


Параметры ВСР

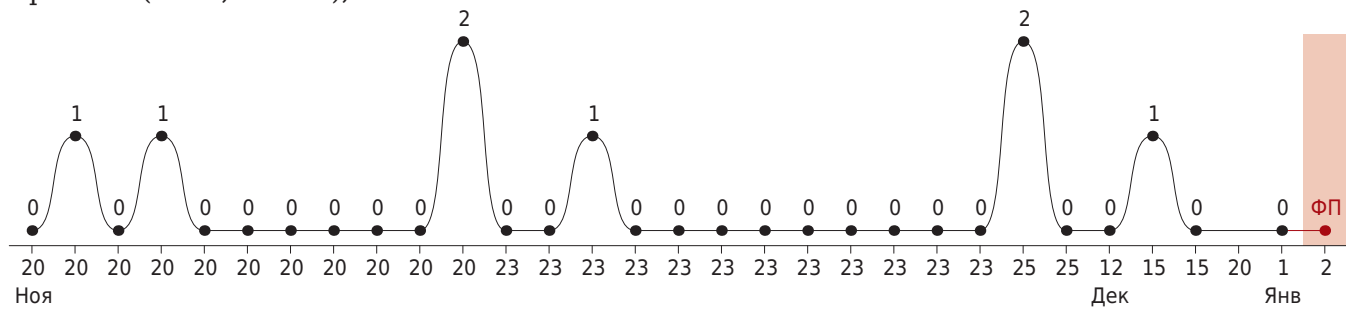
HR	=	97	/МИН	SI	=	47.2	о.е.
Extr	=	0	ШТ.				
SDNN	=	94	МС				

Динамика показателей (20 Ноября 2022 - 2 Января 2023)

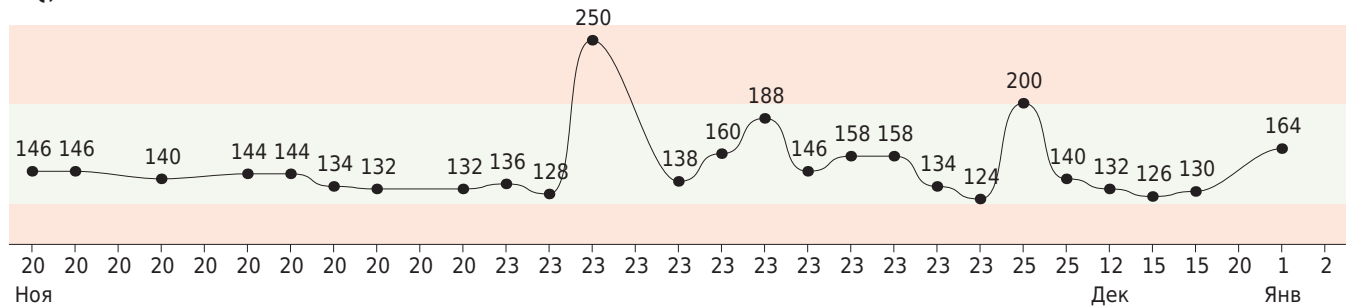
ЧСС, /мин



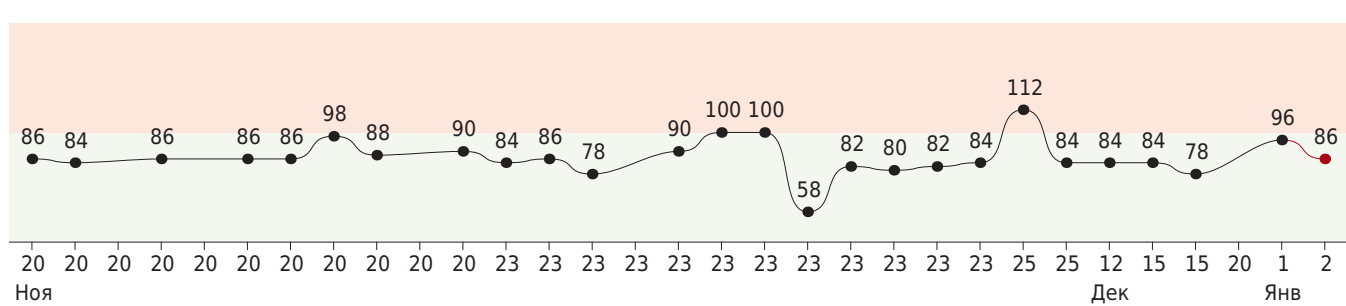
Аритмия (ЖЭС, НЖЭС), шт.



PQ, мс



QRS, мс



QTc, мс

