

Пол: Мужской

Возраст: 34

Вес: 99

Рост: 192

Дата: 2023-01-03

Время: 12:00:00 UTC+3



ЧСС: 82/мин

ЧСС мин.: 54/мин

ЧСС макс.: 144/мин

Ритм: Синусовый

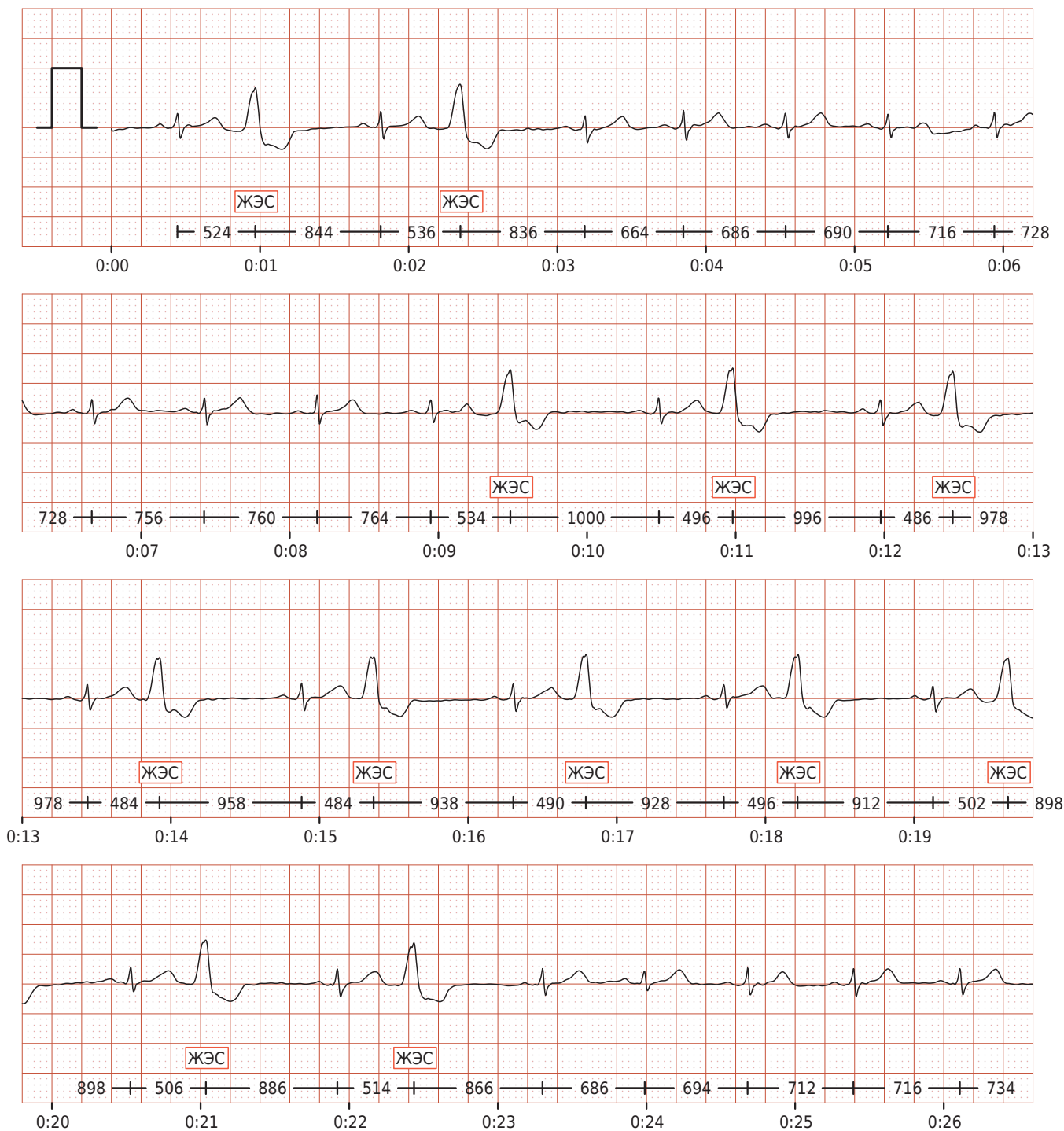
ЖЭС: 27

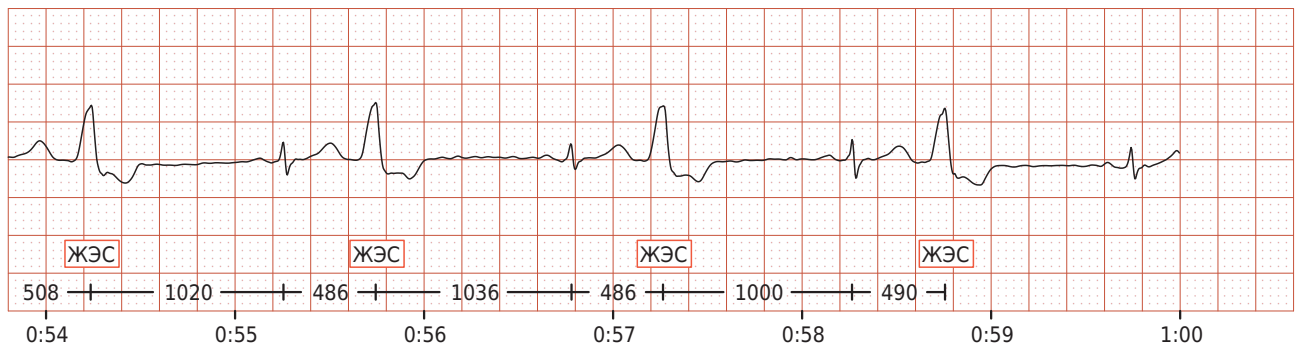
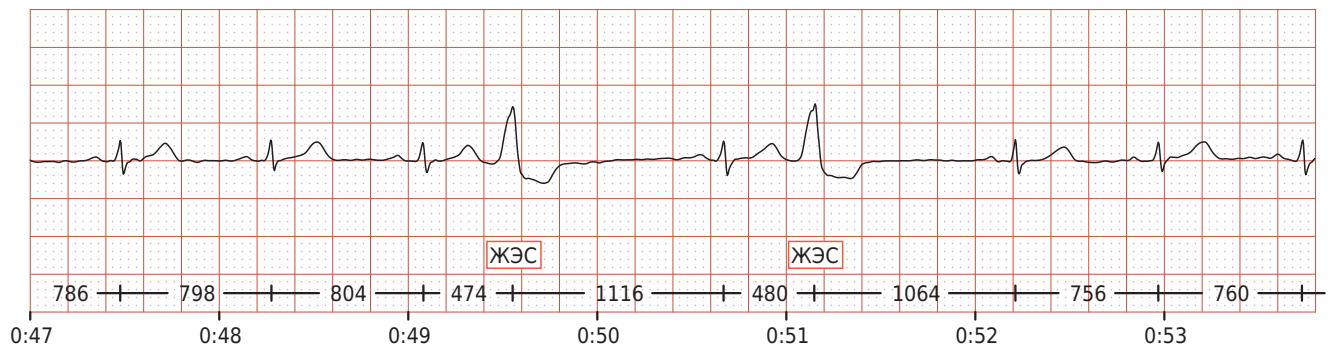
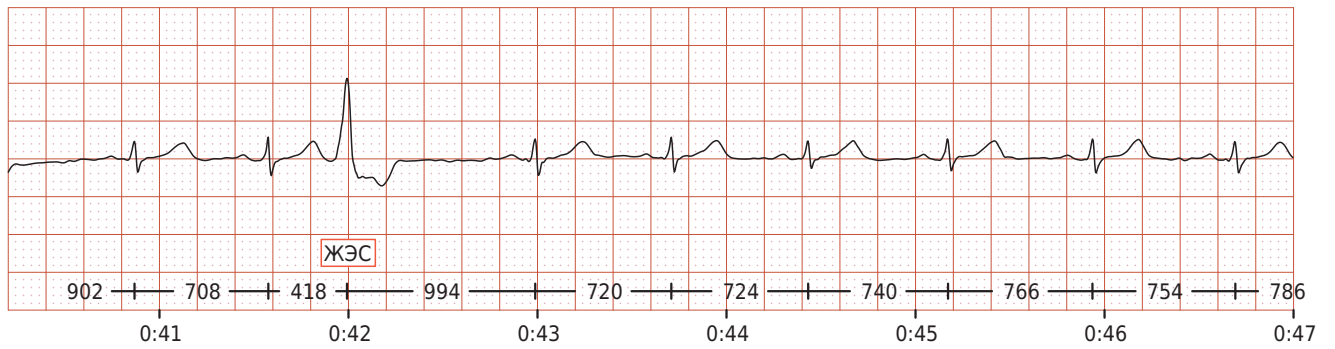
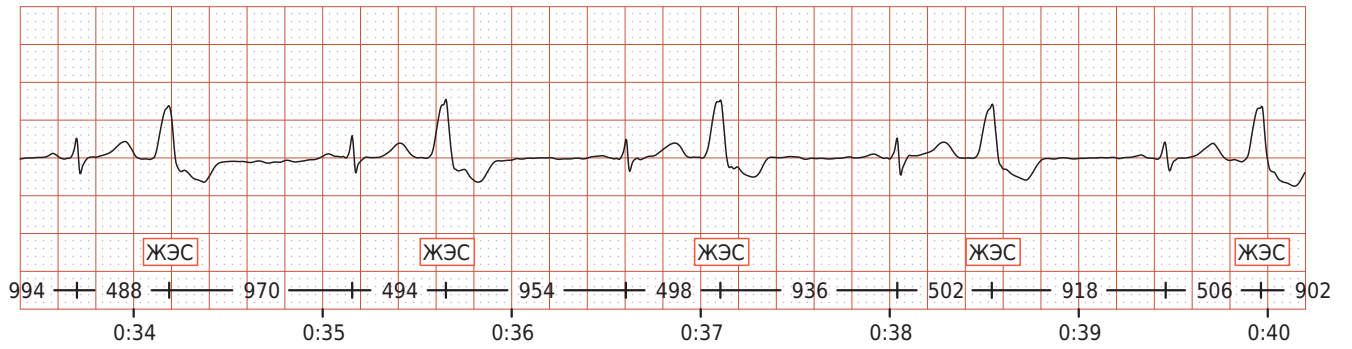
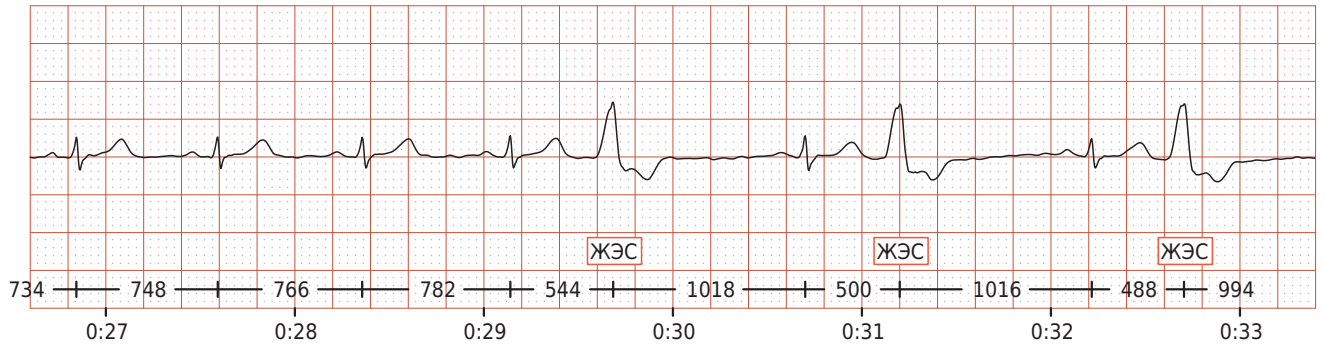
НЖЭС: 0

Выявлена одна или более желудочковая экстрасистола (ЖЭС). В норме экстрасистолия отсутствует.

Комментарий: -

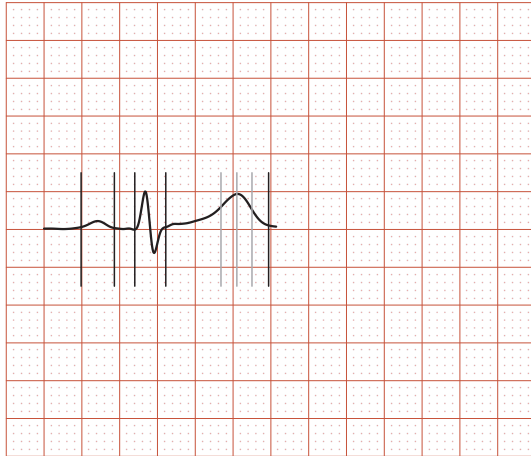
Фильтр: 50 Гц; 0.5-35 Гц; ЦФВЧ, 25 мм/с 10 мм/мВ





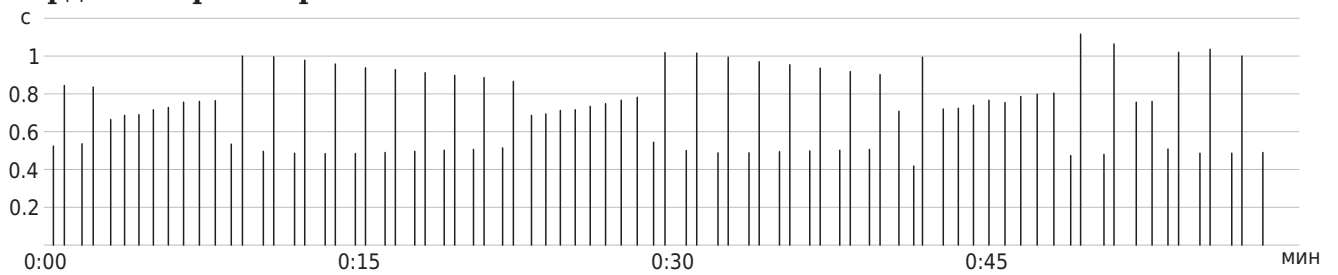
### Кардиоцикл

50 мм/с 20 мм/мВ

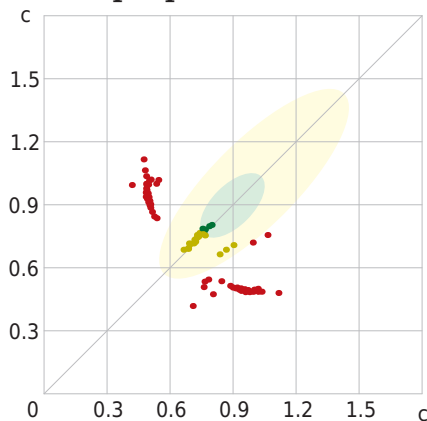


RR	=	<b>702</b>	МС
P	=	<b>88</b>	МС
PQ	=	<b>142</b>	МС
QRS	=	<b>82</b>	МС
QTc	=	<b>425</b>	МС
QT	=	<b>354</b>	МС

### Кардиоинтервалограмма



### Скаттерограмма

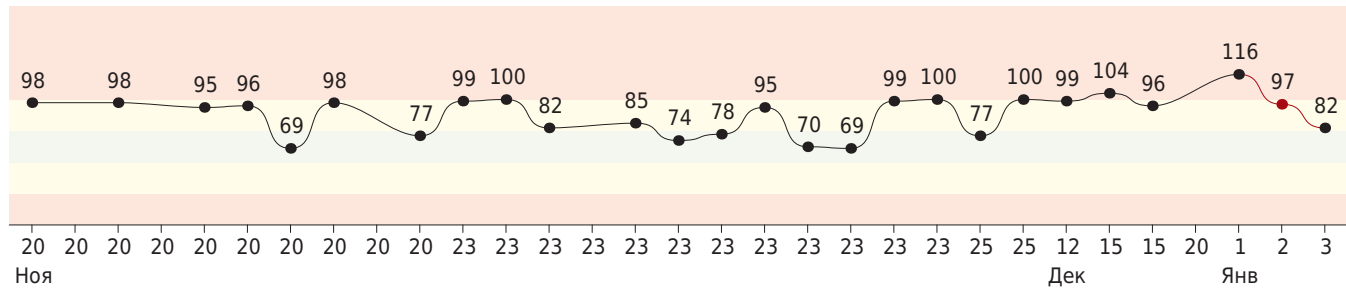


### Параметры ВСР

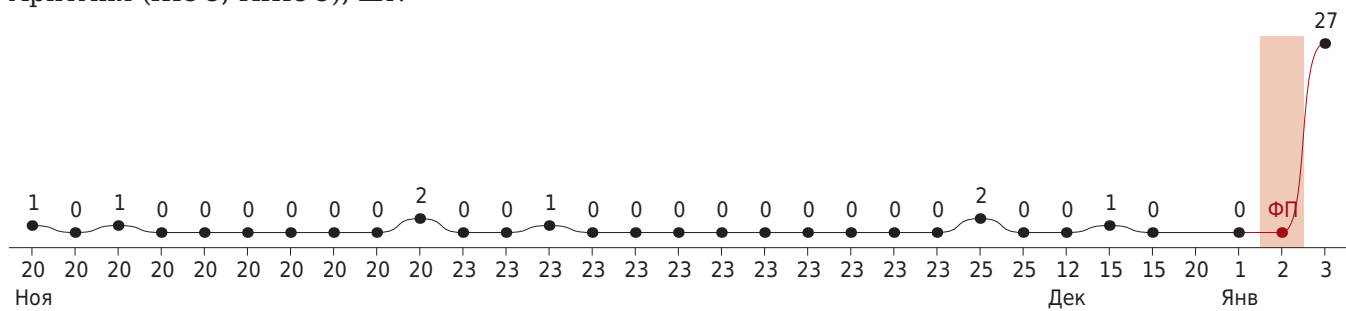
HR	=	<b>82</b>	/МИН	SI	=	<b>118.2</b>	о.е.
Extr	=	<b>27</b>	ШТ.				
SDNN	=	<b>33.8</b>	МС				

Динамика показателей (20 Ноября 2022 - 3 Января 2023)

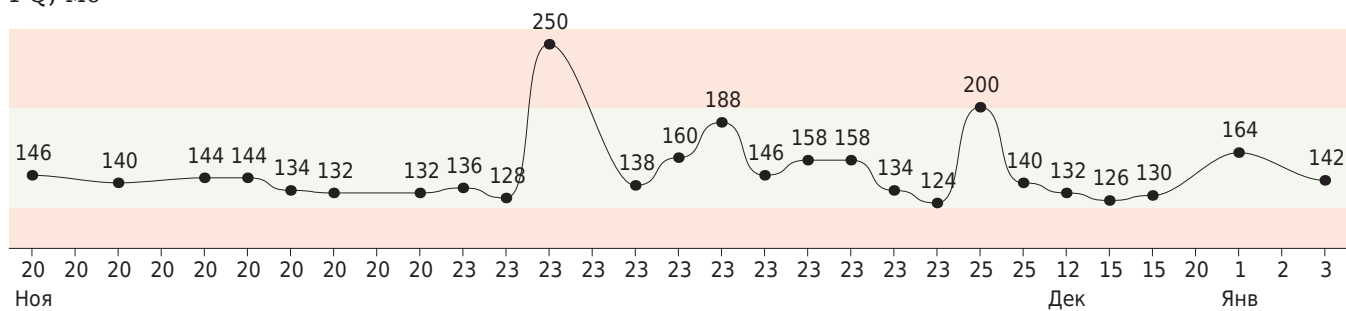
ЧСС, /мин



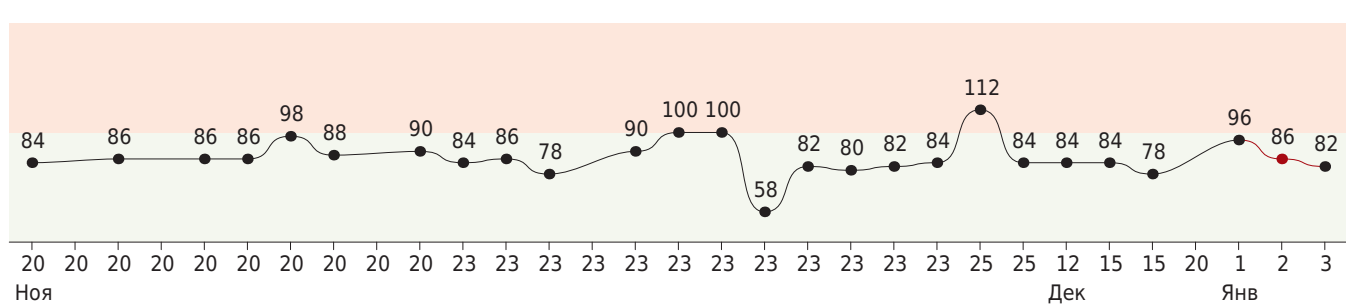
Аритмия (ЖЭС, НЖЭС), шт.



PQ, мс



QRS, мс



QTc, мс

