

Пол: Мужской

Возраст: 34

Вес: 99

Рост: 192

Дата: 2023-01-06

Время: 12:00:00 UTC+3



ЧСС: 84/мин

ЧСС мин.: 80/мин

ЧСС макс.: 90/мин

Ритм: Синусовый

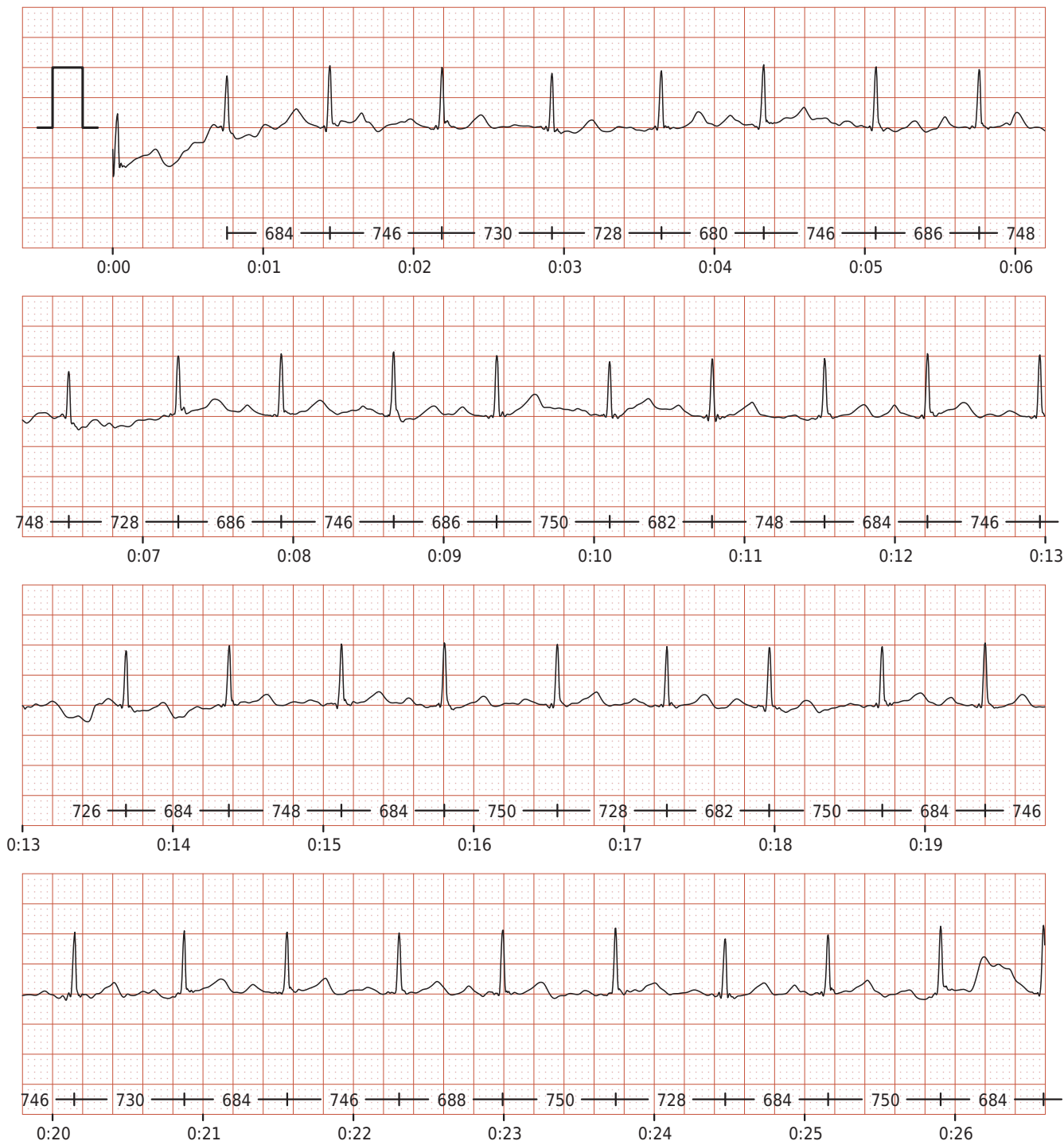
ЖЭС: 0

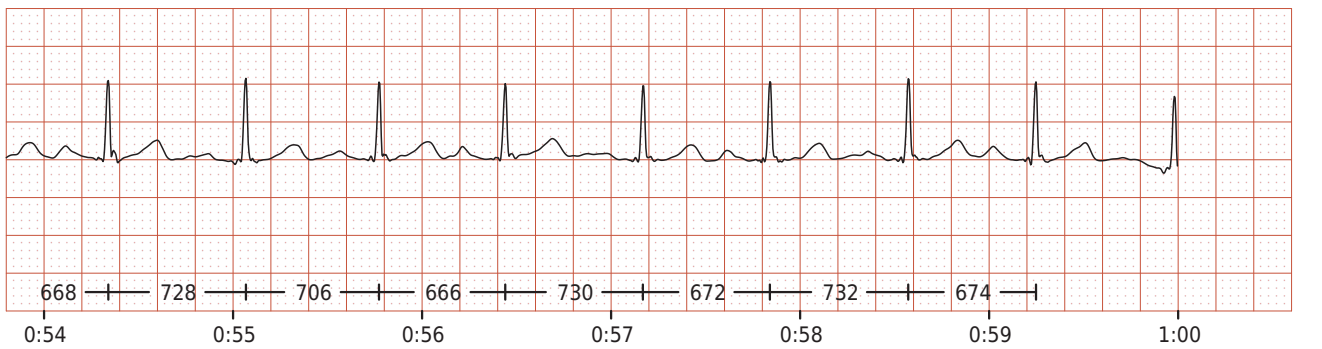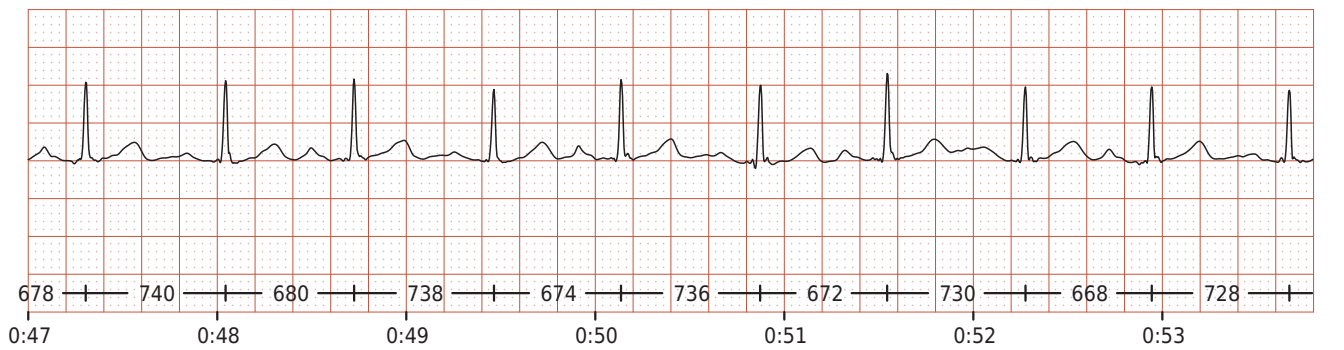
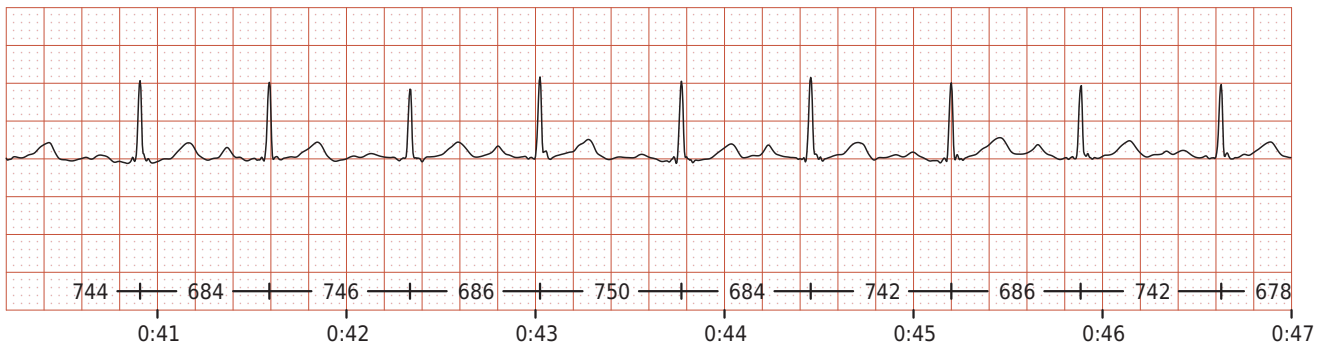
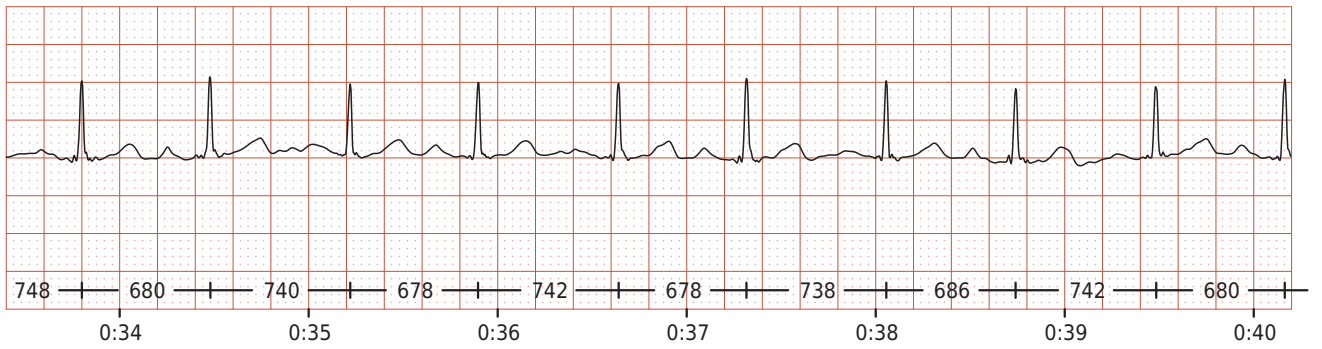
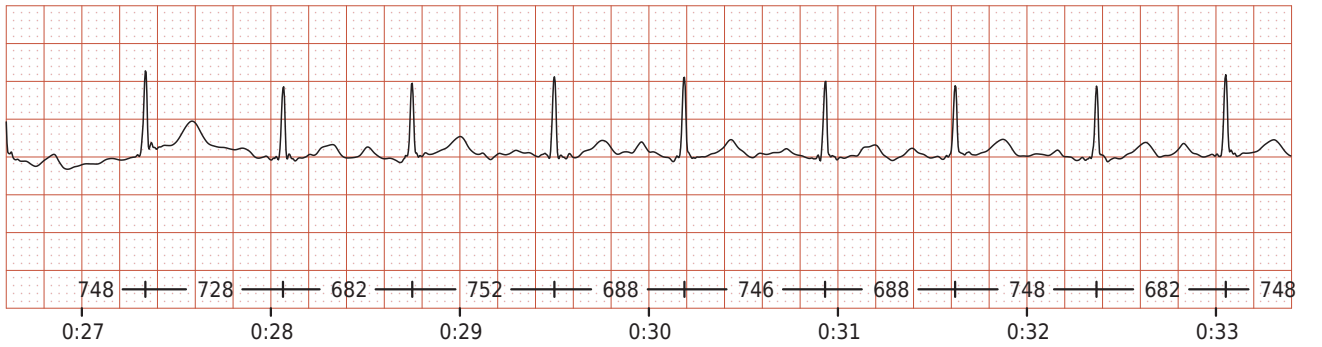
НЖЭС: 0

Ритм сердца нормальный. Нарушений не выявлено.

Комментарий: -

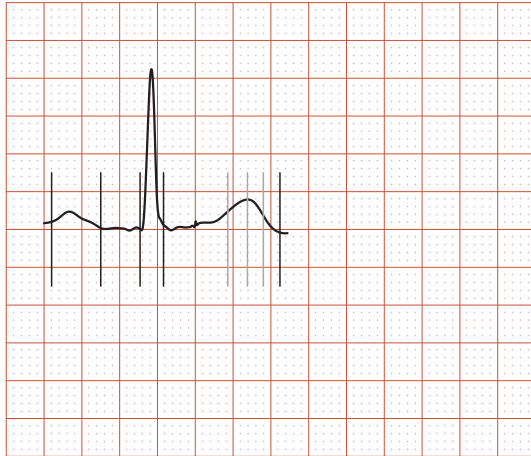
Фильтр: 50 Гц; 0.5-35 Гц; ЦФВЧ, 25 мм/с 10 мм/мВ





Кардиоцикл

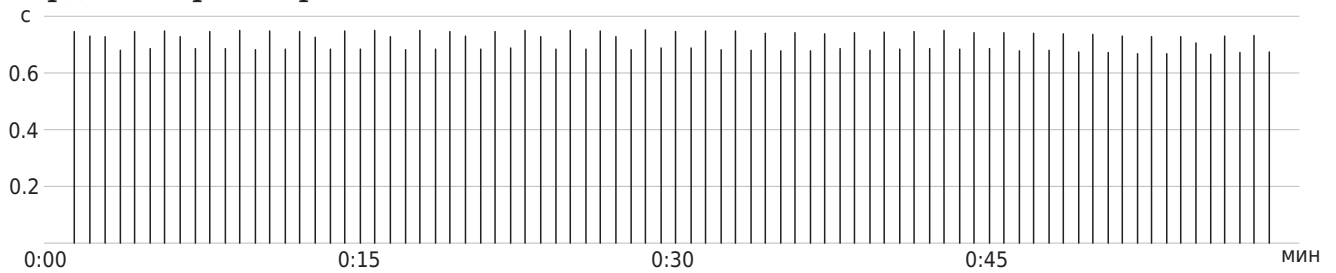
50 мм/с 20 мм/мВ



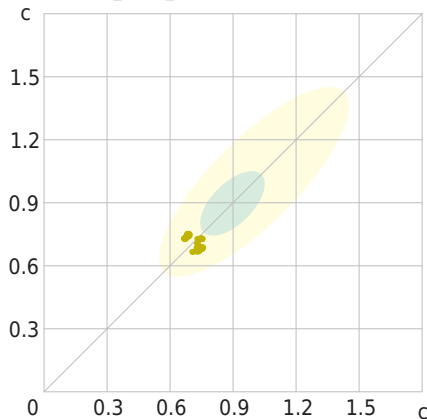
RR	=	718	МС
P	=	130	МС
PQ	=	234	МС
QRS	=	62	МС
QTc	=	439	МС
QT	=	370	МС

В норме длительность зубца P — менее 110 мс.
В норме интервал PQ — 120-200 мс.

Кардиоинтервалограмма



Скаттерограмма

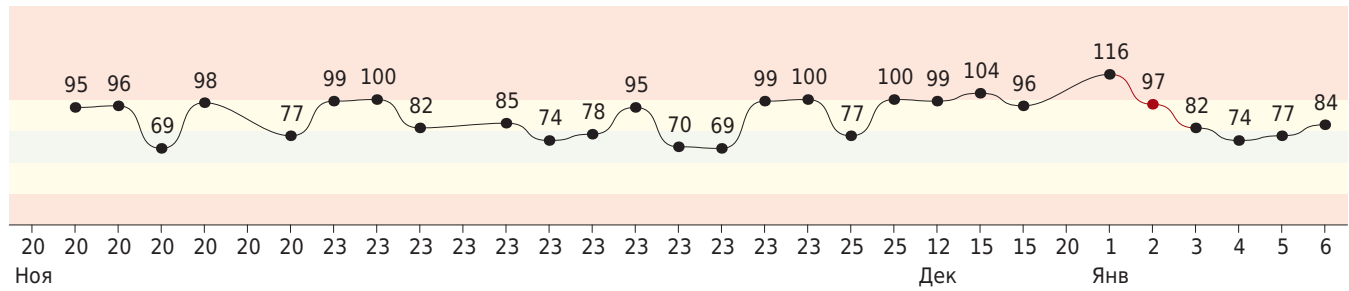


Параметры ВСР

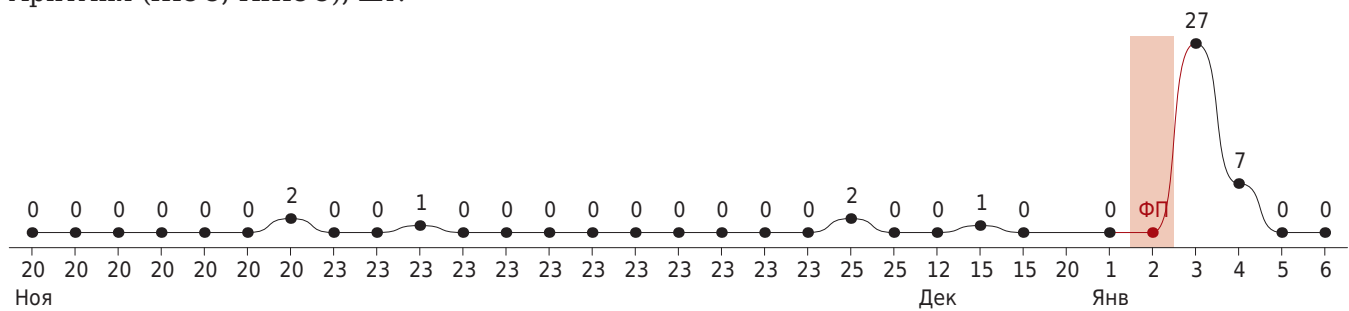
HR	=	84	/мин	LF	=	15.7	МС ²
Extr	=	0	шт.	HF	=	15.2	МС ²
SDNN	=	30.5	МС	LF/HF	=	1	
TP	=	416.7	МС ²	SI	=	117.3	о.е.

Динамика показателей (20 Ноября 2022 – 6 Января 2023)

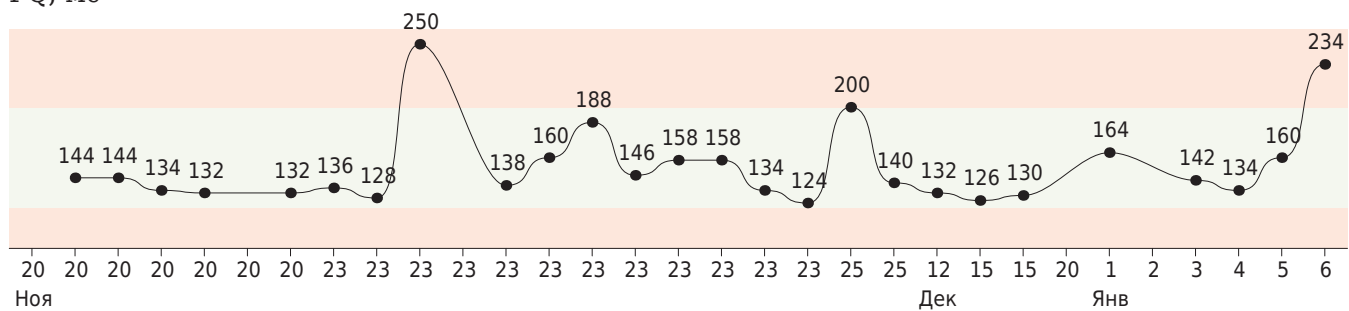
ЧСС, /мин



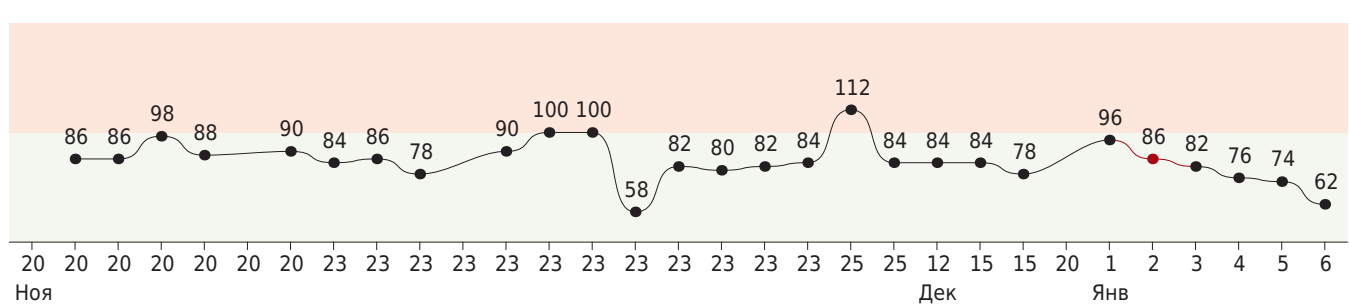
Аритмия (ЖЭС, НЖЭС), шт.



PQ, мс



QRS, мс



QTc, мс

