

Пол: Мужской

Возраст: 34

Вес: 99

Рост: 192

Дата: 2023-01-04

Время: 12:00:00 UTC+3



ЧСС: 74/мин

ЧСС мин.: 61/мин

ЧСС макс.: 119/мин

Ритм: Синусовый

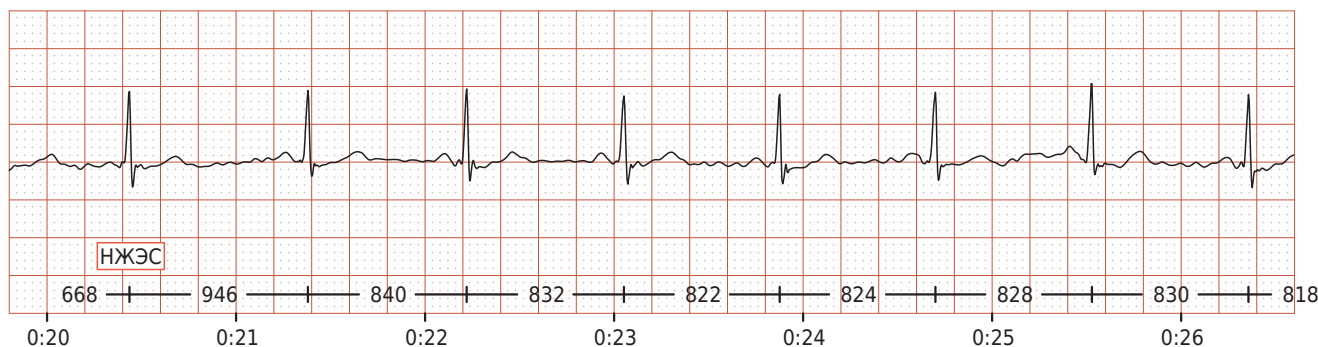
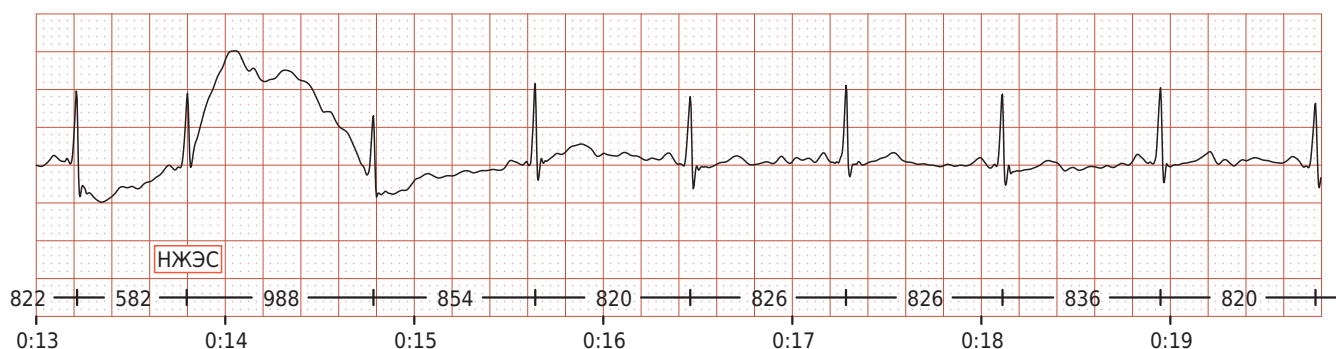
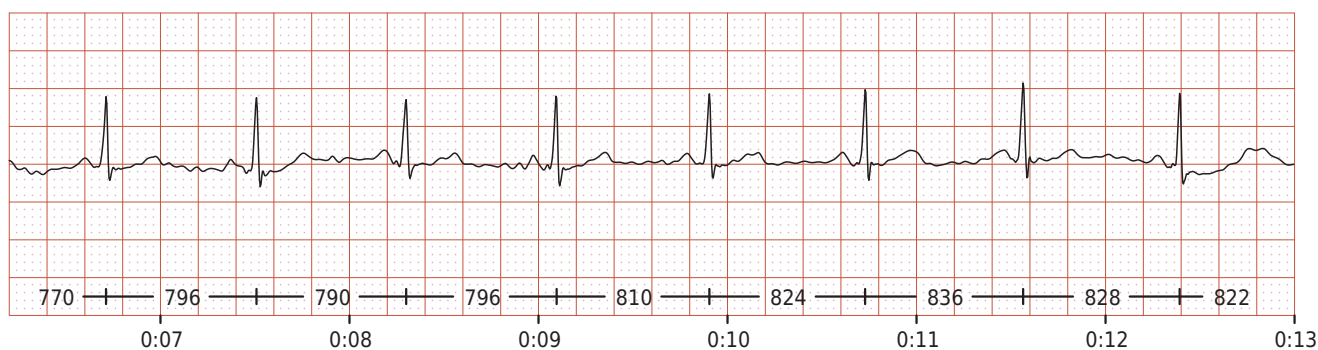
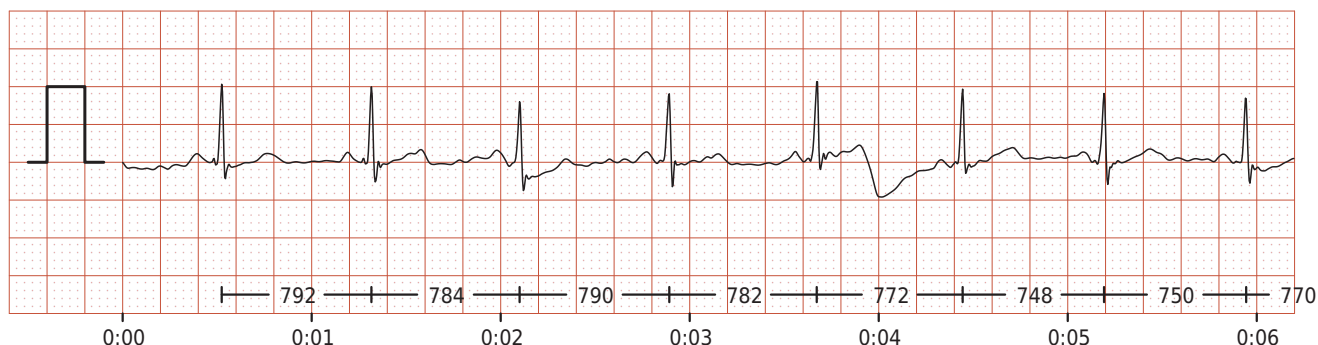
ЖЭС: 0

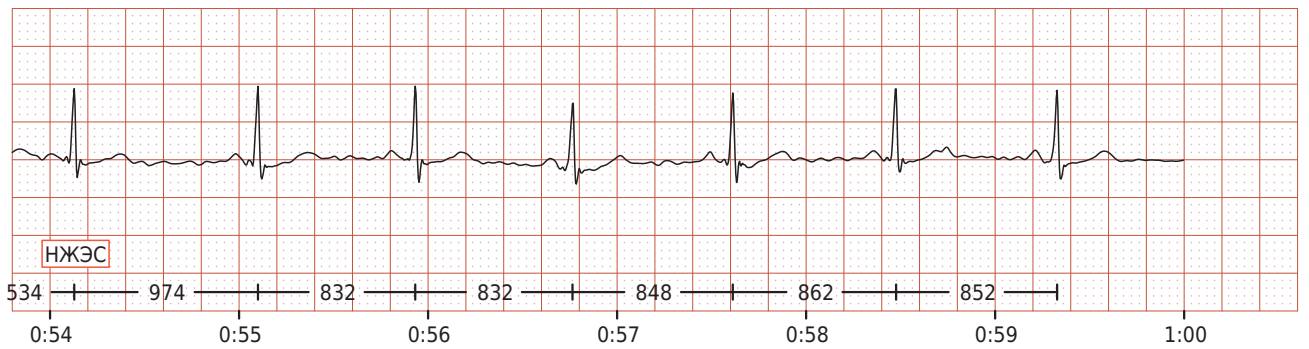
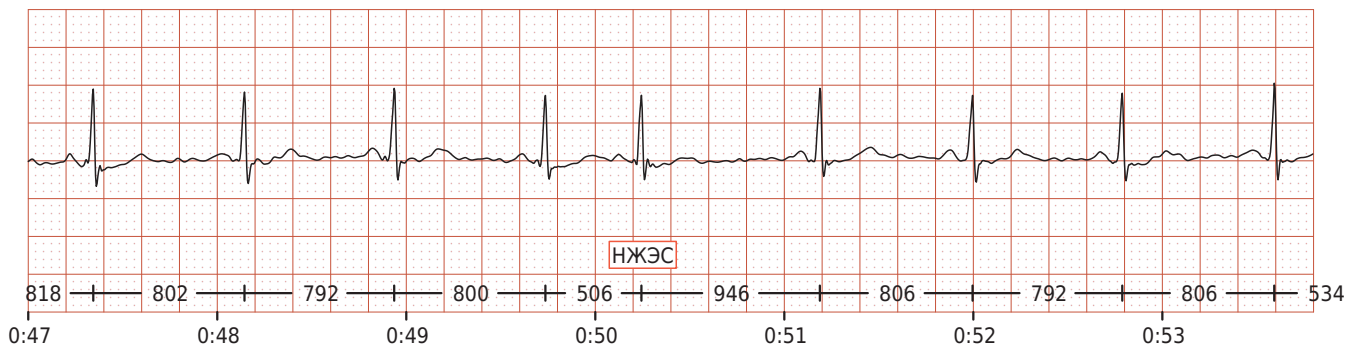
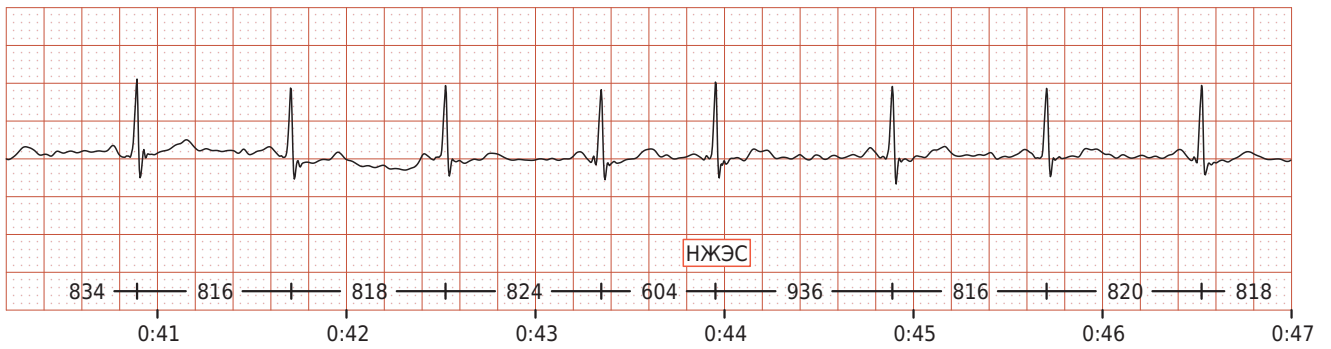
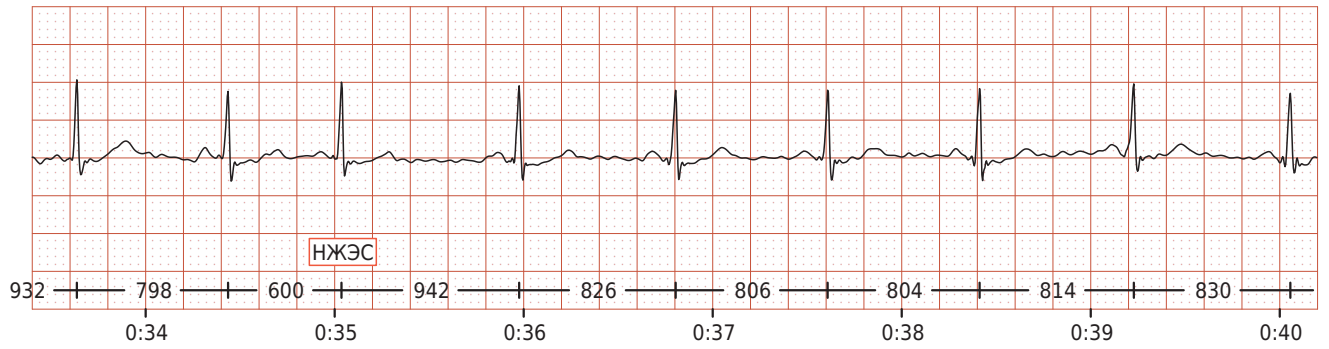
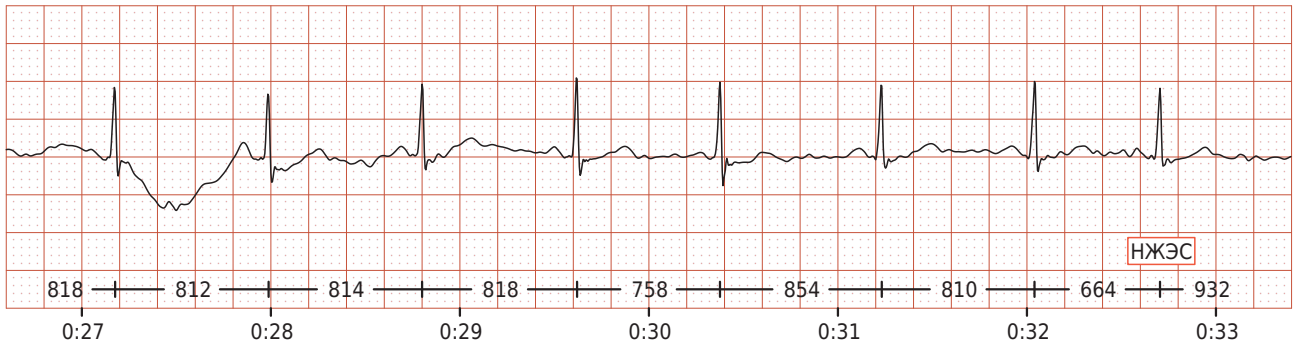
НЖЭС: 7

Выявлена одна или более наджелудочковая экстрасистола (НЖЭС). В норме экстрасистолия отсутствует.

Комментарий: -

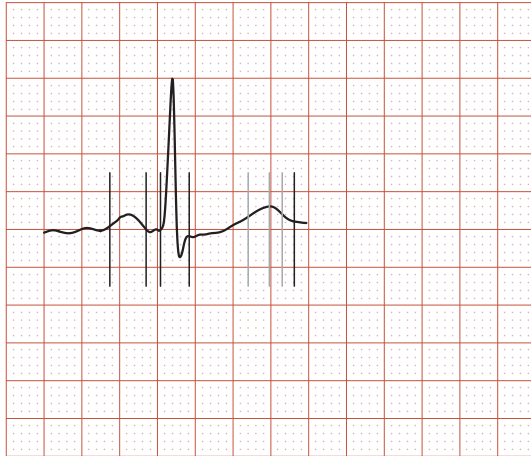Фильтр: 50 Гц; 0.5-35 Гц; ЦФВЧ, 25 мм/с 10 мм/мВ





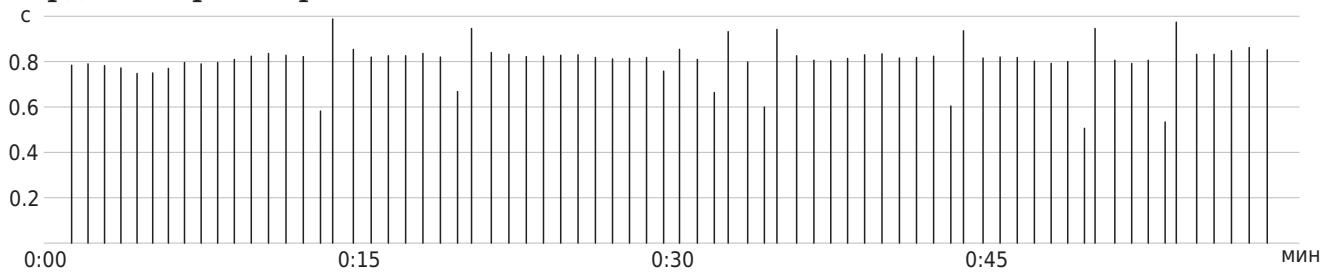
Кардиоцикл

50 мм/с 20 мм/мВ

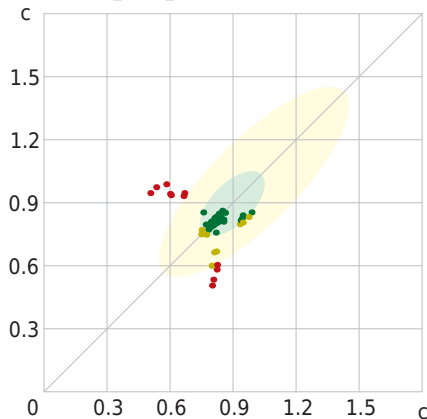


RR	=	818	МС
P	=	96	МС
PQ	=	134	МС
QRS	=	76	МС
QTc	=	394	МС
QT	=	354	МС

Кардиоинтервалограмма



Скаттерограмма

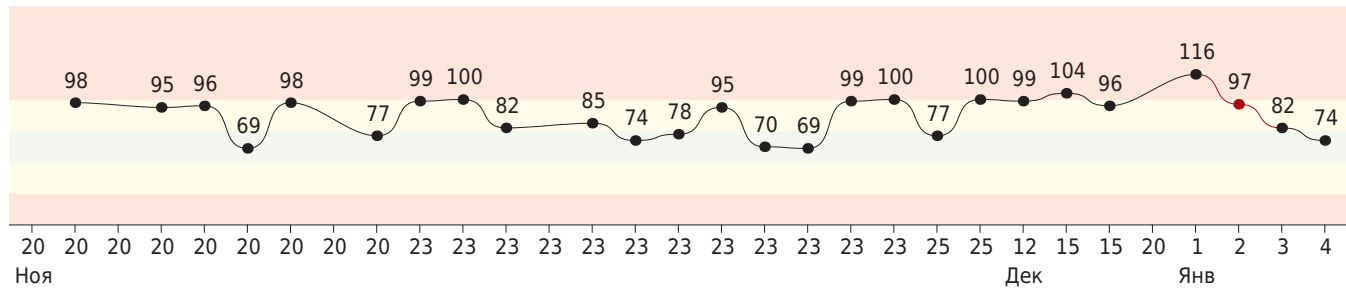


Параметры ВСР

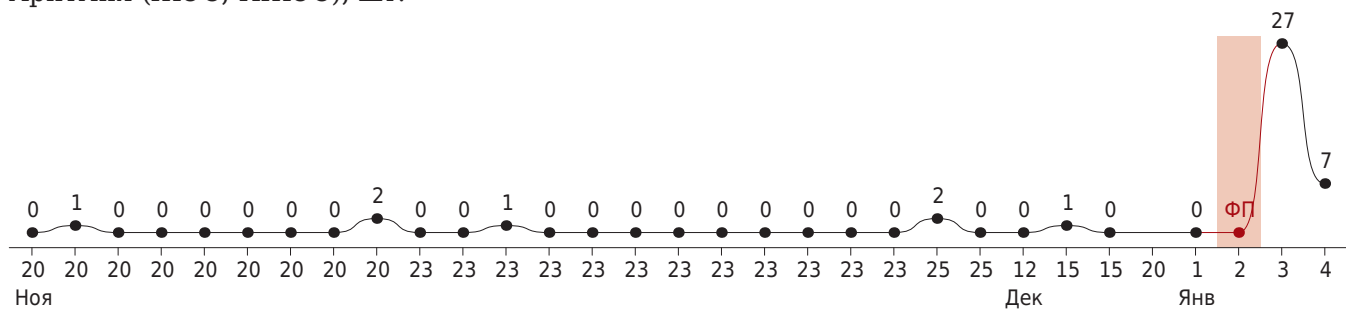
HR	=	74	/МИН	SI	=	174.5	о.е.
Extr	=	7	ШТ.				
SDNN	=	24.9	МС				

Динамика показателей (20 Ноября 2022 - 4 Января 2023)

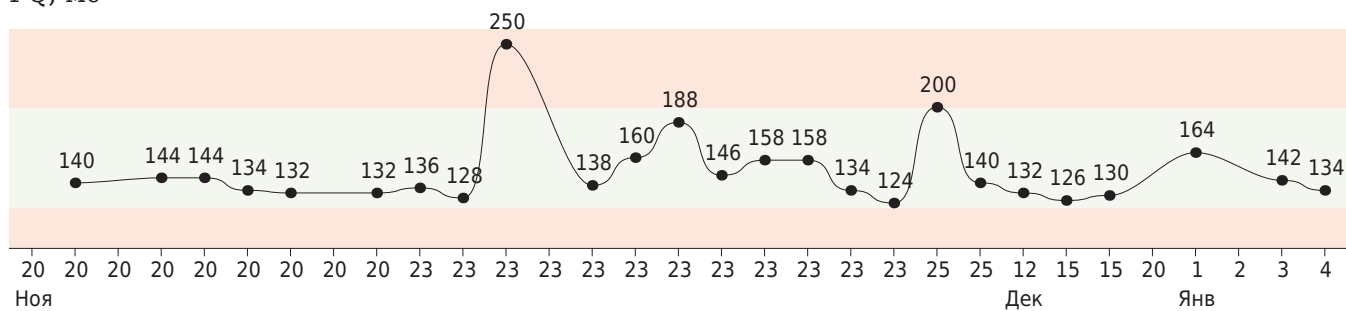
ЧСС, /мин



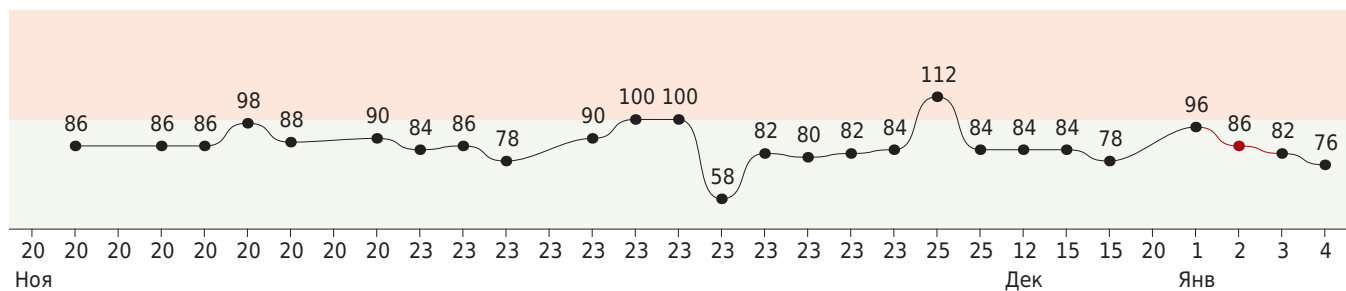
Аритмия (ЖЭС, НЖЭС), шт.



PQ, мс



QRS, мс



QTc, мс

